

## CHIARI EPÄMUODOSTUMA/SYRINGOMYELIA MAGNEETTIKUVAUS

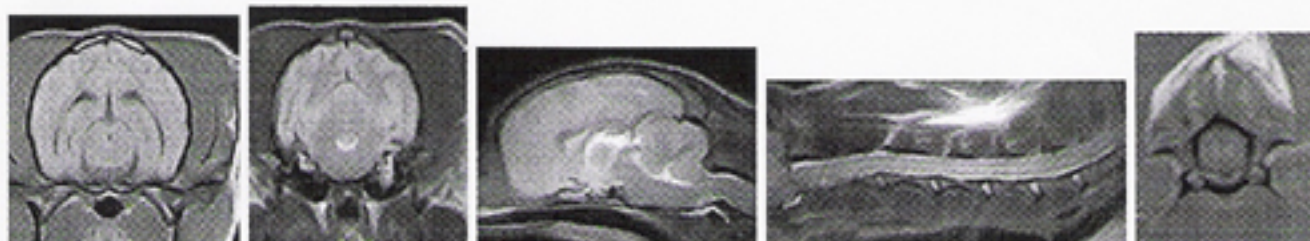
Sigitas Cizinauskas ELL, DECVN  
ELÄINSAIRAALA AISTI  
Virtatie 9  
01600 Vantaa (Myyrmäki)  
Puh: 010-4232142  
Fax: 09-4540409  
sigitas.cizinauskas@aisti.info



Omistaja: Lepistö Seija  
Koiran rotu: cavalier kingcharlesinspanieli  
Virallinen nimi: Blenmarin Early Fiona  
Kutsumanimi: Fina  
Rekisterinumero: FIN46369/06  
Mikrosiru/tatuointi: 246098100193753  
Syntymäaika: 15.8.2006 Sukupuoli: narttu Koiran nykyinen paino: 8,6 kg

Vakuutamme, että edellämainitusta koirasta (#4576) on tehty magneettikuvaus (MRI), kuulotesti (BAER) and otoskopia (korvatutkimus) Eläinsairaala Aistissa 18.4.2009. Tutkimustulokset on arvioitu seuraavasti:

1. Chiarimainen epämuodostuma	kyllä
2. Syringomyelia	ei
3. Aivokammion laajentuma	ei
4. Erittävä keskikorvan tulehdus	kyllä, vasemmassa korvassa, normaali oikea korva
5. Kuulotestin tulos	normaali kuulo oikeassa korvassa, alentunut vasemmassa
6. Otoskopia	normaali
Lopullinen syringomyelialuokitus: A	



18.4.2009 Vantaa  
Sigitas Cizinauskas ELL, DECVN