

# CHIARI EPÄMUODOSTUMA/SYRINGOMYELIA MAGNEETTIKUVAUS

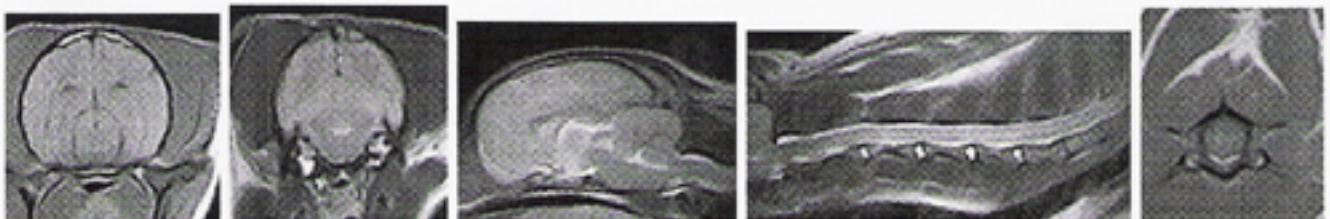
Sigitas Cizinauskas ELL, DECVN  
ELÄINSAIRAALA AISTI  
Virtatie 9  
01600 Vantaa (Myyrmäki)  
Puh: 010-4232142  
Fax: 09-4540409  
sigitas.cizinauskas@aisti.info



Omistaja: Lepistö Saija  
Koiran rotu: cavalier kingcharlesinspanieli  
Virallinen nimi: Blenmarin Pretty Baby  
Kutsumanimi: Luna  
Rekisterinumero: FIN38453/02  
Mikrosiru/tatuointi: 246098101014775  
Syntymäaika: 19.7.2002 Sukupuoli: Narttu Koiran nykyinen paino: 7,5 kg

Vakuutamme, että edellämainitusta koirasta (#4575) on tehty magneettikuvaus (MRI), kuulotesti (BAER) and otoskopia (korvatutkimus) Eläinsairaala Aistissa 18.4.2009. Tutkimustulokset on arvioitu seuraavasti:

1. Chiarimainen epämuodostuma	kyllä
2. Syringomyelia	ei
3. Aivokammion laajentuma	ei
4. Erittävä keskikorvan tulehdus	kyllä, molemmissa korvissa
5. Kuulotestin tulos	normaali kuulo molemmin puolin
6. Otoskopia	normaali
Lopullinen syringomyelialuokitus: A	



18.4.2009 Vantaa  
Sigitas Cizinauskas ELL, DECVN